

لیومیوبلاستوم کولون سیگموئید

دکتر هوشنگ احراری - دکتر رضائی زاده

شرح حال بیمار .

دختر خانم ۱۳ ساله متولد نیشابور ساکن شهریار با شماره بیوپسی ۹۳۷۲۵ - از پاتولوژی مرکز تحقیقات علمی انستیتو سرطان ۱۰ دو ماه قبل از بستری شدن در بیمارستان توموری در شکم حس میکرده که تدریجا رشد نموده و بزرگتر شده است . ۲۰ روز است که موجب اختلال در وضع اجابت مزاج نیز شده است و دوروز است که بیمار دچار بیبوست مطلق شده و هیچگونه گازی هم دفع نکرده است .

در سابقه خانوادگی نکته مهمی ندارد در سابقه شخصی در طفولیت اشتباهات غذا خوردن است از یکسال پیش قاعده شده اخیرا در حدود ۲ ماه است که قاعدگی به تاخیر افتاده است از دواج نکرده بسئالات بدرستی پاسخ میدهد در معاینه بیماری است لاغر و رنگ پریده تعداد ضربانات نبض در حدود ۱۱۰ در دقیقه فشار خون ۱۲۰/۷۰ دستگاه گوارش . از مدتها پیش نفخ مخصوصا بعد از صرف غذا پیدا میکرد چند روزی است که مطلقا اجابت مزاج ننموده و گاز دفع نکرده است در لمس شکم تانسیون و کشش شدید دارد تومور بزرگی در قسمت پائین ناف حس میشود که قوام غیر یکنواخت بخصوص در قسمت تحتانی شکم در حدود سمفیز پوبیس دارد . در سطح تومور نقاط کالسیفیه و سخت بدست میخورد . در توشه رکتال تومور بزرگی با قوام سخت بدست میخورد که تفکیک آن از تخمدان مشکل است .

تشخیص اولیه بیمار کیست در موئید تخمدان بوده است . بیمار با تشخیص اولیه کیست تخمدان فشار دهنده که موجب

با توجه به اینکه اصولا گزارشات در باره لیومیومها خیلی زیاد نیست و شیوع بیشتر آن در معده است یک مورد از لیومیوبلاستوم کولون سیگموئید را گزارش مینمائیم .

مارتن و همکارانش در سال ۱۹۶۰ اولین گروهی بودند که تومورهای عضلانی صاف را گزارش کردند و آنرا تومور میوئید (رفرانس - ۲۱، ۱۷) نام گذاری کرده اند . پس از آن STOUT این مطالعات را دنبال نموده و آنها را بنام لیومیوبلاستوم Leiomyoblastom نامیده است از خصوصیات این تومورها خوش خیم بودن آنست (رفرانس ۵۶ و ۱۰۳) فقط در بعضی موارد احتمال بدخیم شدن نشان وجود دارد . فابر Fabre و همکارانشان (رفرانس - ۲۰) این تومورها را بنام تومور با سلولهای روشن TUMEUR A CELLULE Claire نام گذاری کرده اند .

همانطوریکه ذکر شد در باره تومور میوئید معده گزارشات زیادی وجود دارد (رفرانس ۱۸ و ۲۲ و ۱۶ و ۱۱ و ۹ و ۸) ولی این تومور در کولون بطورنادر دیده شده است (رفرانس ۲۳ و ۲۴) این بیماری غالباً در اشخاص مسن دیده میشود حداقل سن تا حدود بیچه های ۳ ساله نیز گزارش شده است . (رفرانس ۱۴) از نظر شیوع بیماری در جنس زن یا مرد کلیه محققین معتقدند که مردان بیشتر از زنان به این بیماری دچار میشوند . علائم بالینی نیز فوق العاده متغیر است بر حسب محل و موقعیت قرار گرفتن تومور فرق میکند . تومورهای میوئید معده با علائم معدی مراجعه میکنند . تومورهای مزانتر و کولون غالباً بعلت فشار تومور بر روده ها علائم انسداد را نشان میدهند .

گروه جراحی دانشکده پزشکی پهلوی دانشگاه تهران

کیستیک نیز دیده میشود علاوه یک توده وسیع منطقه کالسفیه وجود دارد.

تشخیص لیومیوبلاستوم سیگموئید.

۳ - عکس میکروسکوپی منظره کم و بیش گردبادی بافت تومورال همراه با سلولهای چند سطحی

۴ - عکس میکروسکوپی اشکال چند سطحی سلولها همراه با هسته های مرکزی و سیتوپلاسم اطراف هسته.

۵ - عکس میکروسکوپی با درشت نمایی.

بحث

لیومیوبلاستوما از توده های سلولی که بصورت دستجات نسبتاً بزرگ و یا طنابهای ضخیم سلولی که از یکدیگر بوسیله بافت همبند عروقی مجزا شده اند پدید می آید شکل میکروسکوپی بافت تومورال نیز دارای رگهای موئینه نسبتاً زیادی است. سلولهای تومورال با اشکال مختلف دور یکدیگر جمع میشوند و در بین آنها مواد چسبناکی تر تیکولن بصورت شبکه بسیار ظریفی قرار میگیرند بطوریکه شبکه رتیکولن باعث تفکیک عناصر سلولی از یکدیگر می گردد. سلولهای تومورال دارای نمای خاصی است که اختصاصاً کامل به این تومور را دارد بدین معنی که سلولهای مزبور مدور و یا بیضی شکل است و اندازه متوسط آنها بین ۱۵ تا ۲۵ میکرون است. سلولها دارای غشاء واضح و هسته وزیکولر و یا بهم چسبیده هستند.

هسته سلولها گاهی از مرکز و زمانی کمی بیرون آن قرار میگیرد در کرماتین هسته کم و غالباً دارای نوکلئول است سیتوپلاسم سلولها فراوان و غیر فیبریلا دارای گرانولاسیونهای ظریف و منظمی است. گرانولاسیونها نسبتاً اسیدوفیل بوده و برنگ بنفش تیره VIOLET در می آید رنگ P.A.S منفی است و یا مطالعات هیستوشیمی نشان داده شده است که جنس گرانولاسیونهای موجود در سیتوپلاسم از نوع قطرات موکوس یا گلیکوژن نبوده بلکه ماهیت پروتئینی دارند نحوه توزیع گرانولاسیونها بجز در تعدادی از سلولها که ممکن است تمام سیتوپلاسم آنها را اشغال کند بدین طریق است که دانه های مذکور در اطراف هسته مجتمع شده و سیتوپلاسم محیطی تشکیل دهنده هاله روشنی را میدهد که بعضی اوقات دارای چهار یا پنج ماکروئول درشت میباشد.

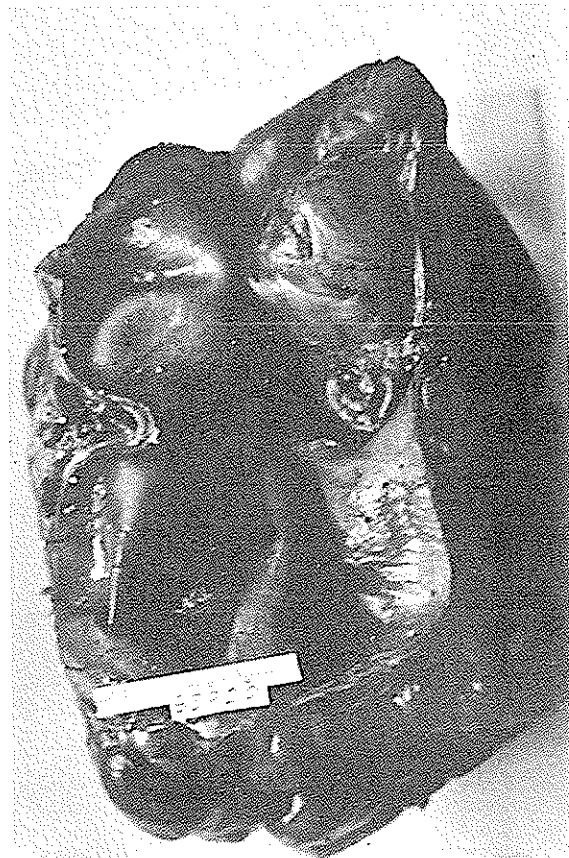انسداده است مورد لاپاراتومی اورژانس قرار میگیرد پس از بازکردن شکم با تومور بزرگی مواجه شدیم که تمام هیپوگاسترو لگن را پر کرده بود تومور دارای لوب های متعدد و رگهای خونی فراوان بوده است. (عکس ماکروسکوپی) چسبندگیهای مختصری به اطراف داشته بطوریکه راحتی آزاد میشده است. در ضمن بررسی مشخص شده است که تومور هیچگونه ارتباطی با تخمدانها، رحم نداشته ولی قسمت زیادی از کولون سیگموئید را در بر گرفته بود. مجرای داخلی کولون سیگموئید در این ناحیه بعلت فشار تومور باریک شده و در قسمت بالای آن کولون دیلاتاسیون شدید داشته است. ابتدا تومور با قسمتی از کولون سیگموئید برداشته شد و کولوستومی موقتی طرف چپ گذاشته شده است. پس از دریافت جواب بیوپسی (که لیومیوبلاستوم بوده است) بیمار برای بستن کولوستومی و آناتوموز انتها به انتهای کولون چپ مورد عمل قرار گرفت. دوران نقاهت بیماری بدون عارضه گذشت و با حال عمومی خوب بیمارستان را ترک گفت.

آسیب شناسی.

ماکروسکوپی ابعاد تومور در حدود ۱۵×۱۲×۲۵ سانتی متر بوده که ۱۵ سانتیمتر از روده سیگموئید در داخل آن قرار داشته است جدار سیگموئید در این قسمت ضخیم شده ضخامت آن حدود ۴ سانتی متر بوده است.

(عکس ماکروسکوپی) قوام تومور سفت لوبوله برنگ کرم مایل بصورتی در سطح آن قسمتهای سخت کالسفیه وجود داشته است سطح مقطع آن رشته رشته در بعضی نقاط قوام زلاتینی همراه با کانونهای کالسفیه به ابعاد ۲×۳×۵ سانتی متر نقاط خونریزی و نکروزه دیده شده است.

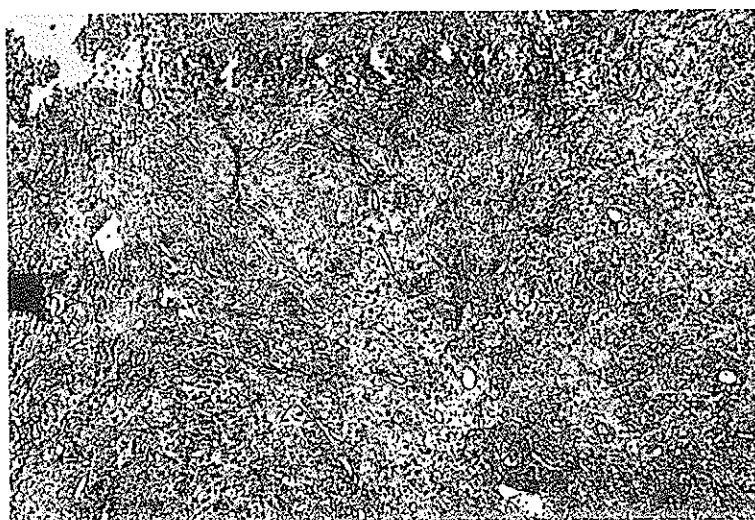
میکروسکوپی. قسمتی از برش تهیه شده نمای روده بزرگ داشته که سرور آن بافت تومورال وجود دارد. سلولهای تومورال بعضی کشیده و دوکی شکل بوده که شبیه سلولهای عضلانی است که بصورت دستجات سلولی قرار گرفته است بعضی دیگر از سلولها گرد و بیضی بوده و هسته ای درشت مرکزی با نوکلئول بازوفیل دارند در اطراف هسته مقدار کمی سیتوپلاسم اسیدوفیل گرانولر دیده میشود بقیه سیتوپلاسم روشن یا اوکوئولر میباشد حدود سلول کاملاً واضح است سلولهای مزبور بصورت دستجات سلولی قرار دارند میتوز بسیار نادر است استرومای تومور در بعضی نواحی هیالینزه شده و در اکثر نقاط خیز دار است دژنراسانس



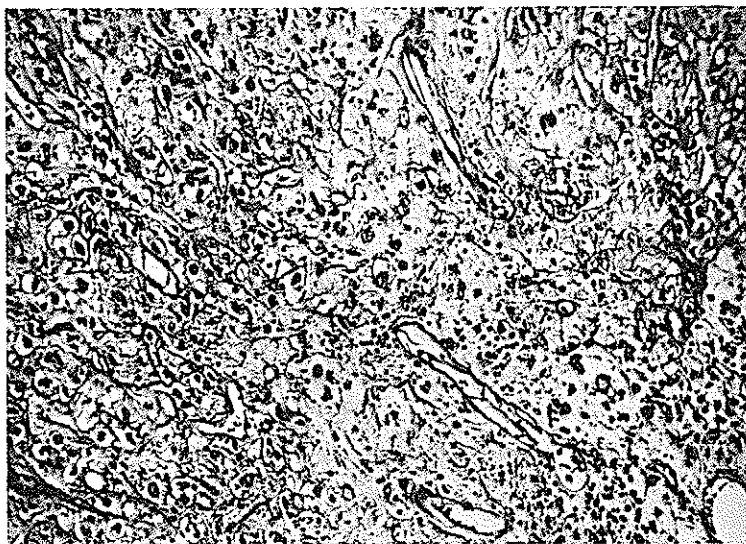
شکل ۱- ماکروسکوپی تومور با مقطع کولون سیگموئید



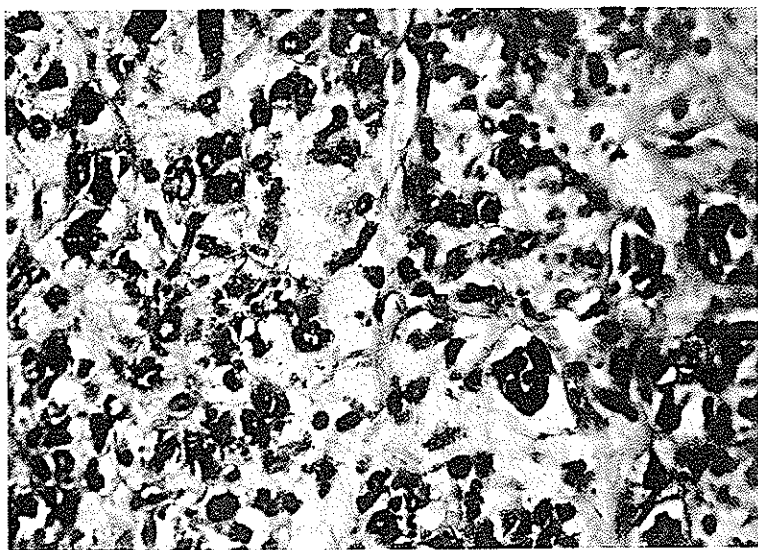
شکل ۲- ماکروسکوپی با مقطع تومور



شکل ۳-



شکل ۴- اشکال چند سطحی سلولها همراه با هسته مرکزی و سیتوپلاست اطراف هسته



شکل ۵- اشکال چند سطحی سلولها با درشت نمائی بزرگتر

رگهای موئینه فراوان است که آندوتلیوم آنها طبیعی است و بنظر می آید که سلولهای آندوتلیال مزبور روی عضلات ظریفی از رتیکولن نقره درست کار گذاشته شده باشند .

در بین رگهای موئینه جوانه های سلولی توپری دیده میشوند که منشعب از رگهای موئینه بوده و بعلاوه با خودداری غشاء کولاجن میباشند بنابراین در این تومور ساختمان و ترکیب اصلی همان عروق می باشد . بهمین جهت تومور منظره آنژیوم را دارد . منتهی در خارج کاپیلرها سلولهای دیده میشود که خصایص سلولهای همبندی معمولی را ندارند بدین معنی که در بعضی نقاط سلولها مدور و یا ایلی تلیوئید یا سیتوپلاسم روشن و مشابه با سلولهای تومور گلوبولیک باشند در حالیکه در نقاط دیگر کاملاً کشیده و دوکی شکل بنظر میرسند بعضی اوقات سیتوپلاسم سلولها دارای فیبر پلهای اسیدوفیل بوده و قسرا بت آنها را با سلولهای عضلانی نشان میدهد و بالاخره در موارد خیلی نادر سلولها کاملاً نمای سلولهای عضلانی را دارند بنابراین به دلیل فراوانی عروق و بخصوص طرز قرار گرفتن پری تلیالی سلولهای نئوپلازیک در همانژیوپری سیتوم میتوان تومور میوئید را از همانژیوپری سیتوم تشخیص داد . از نظر ماکروسکپی باید گفت که اکثر همانژیوپری سیتوم معمولاً فاقد کیسول است .

۳ - سارکوم لیومیو پلاستیک . چون منظره هیستولوژیک آن با تومور مورد بحث کاملاً فرق دارد و بعلاوه از لحاظ پیشرفت نسبتاً سریع و وخامت دارای نشانه های برجسته و متمایز است لذا کمتر مورد بحث قرار میگیرد .

خلاصه . معرفی یک مورد از لیومیوم کولون سیگموئید نزد بیمار جوانی است که بعلت تومور شکم با علائم انسداد مورد لاپار اتومی قرار میگیرد در عمل تومور قسمتی از کولون سیگموئید را نیز در بر گرفته بود که جواب بیوپسی آن لیومیوم بوده است . با توجه به اینکه تومورهای خوش خیم کولون نادر هستند مخصوصاً نوع لیومیوم آن حتی بسیار کمتر از لیومیوم معده دیده میشوند این بیمار گزارش شده است .

در این مطالعه گزارشات دیگر نیز مورد بررسی قرار گرفته و به تفصیل تشخیص افتراقی این تومور بحث شده است . (رفرانس های ۱۹ و ۱۵ و ۱۳ و ۱۲ و ۷) .

با توجه به اینکه بر خلاف تومورهای میوبلاستومای معده که حداقل سن در بیماران مارتن ۴۰ سال و حداکثر ۶۸ سال گزارش شده است و بعضی مثل SOUTON معتقد است که در بچه ها و حتی اطفال ۳ ماهه نیز ممکن است بندرت این تومور دیده شود کما اینکه بیمار ما دختر ۱۳ ساله ای بوده است .

علائم بالینی بر حسب موقعیت تومور متغیر است . در این تومور ممکن است مانند تومور میوئید معده سه شکل داخل جداری داخل رودهای و بالاخره خارج رودهای باشد که بیمار بشکل داخل جداری بوده است معیناً در هر سه حالت ارتباط کامل تومور با روده مسلم است . مخاط روده ممکن است سالم و دست نخورده باقی بماند یا کمی آتروفیه و آماس دار و یا حتی زخم در یک یا چند نقطه آن بوجود آمده باشد .

تشخیص افتراق هیستوپاتولوژیک .

در مطالعه میکروسکپی این تومور ممکن است آنرا با لیومیوم یا همانژیوپری سیتوم و بالاخره با سارکوم لیومیو بلاستیک اشتباه نمود که با دقت لازم میتوان آنها را از هم تفکیک کرد .
۱ - لیومیوم . تومورهای خوش خیم که بیشتر در معده است در اتوپسی رقم مبتلایان به این ضایعه با آمار مختلف بین ۱۶ تا ۷ درصد است اما لیومیوم هائی که تولید ناراحتی برای بیمار نمایند و احتیاج به عمل پیدا کنند یک درصد کلیه تومورهای معده و حداکثر ۳/۶ درصد طبق آمار Gesshick-ter, MINNES را تشکیل میدهد .

این تومورها از نظر میکروسکپی مشخص است بدین معنی که تومور از هسته های سلولی عضلانی صاف درست شده که پروتوپلاسم آنها کاملاً ائوزینوفیل است و بعلاوه بطور خیلی ظریف فیبریلر می باشد . سلولها دوکی شکل و هسته آنها کشیده و انتهای مدور دارند و دسته های سلولی خون در جهات مختلف دور هم جمع شده اند بهمین جهت منظره دور زنان را ایجاد میکنند .

رویه همرفته لیومیوم با منظره میکروسکپی کاملاً مشخصی که دارد اعم از آنکه پرسلول و یا کم سلول باشد از تومور میوئید داخل جداری کاملاً متمایز است .

۲ - همانژیوپری سیتوم . که اول دفعه اساتات Stout, Murray در ۱۹۴۲ آنرا توصیف کرده اند اولین نکته میکروسکپی وجود

از دپارتمان آسیب شناسی دانشکده پزشکی پهلوی و آقای دکتر شریعت که در تنظیم این مقاله مساعدت فراوان کرده اند
تشکر می نمایم .

- 1- Arthur Puroy Stout. M.D. Bizarre Smooth muscle tumors of the stomach cancer. March-April 400-409 1962.
- 2- Arkadi M. Rymlin, M.D, Louis Recher, M.D. and Jerome Benson. M.D. Clear cell leiomyoma of the uterus. report of 2 cases of a previously undescribed entity. cancer january 100-104. 1964.
- 3- Arthur Purday Stout, M.D, J. Hendry, M.D., and F.J. Purdie Primary solid tumors of the great omentum. Cancer February 1963 p 231-243.
- 4- Fernando J. de castro, M.D., Eloise Michigan William R. Olsen, MD. Ann arbor Michigan Ellsworth R. Littler, MD, Eloise, Michigan Gastric Leiomyoblastoma in a adolescent
- 5- P. Bertin, H. Charleux, M. Bezuet M. Lulien contribution a l'etude des Tumeurs Myoides de l estomac Ann. Chir 1969 Vol 23 no, 7-8 PP 377-384
- 6- J Charles. R. Delacroix, A. Dupont et a. Berrie
- 7- John L. Cornog, MD, Philadelphia The ultrastructure of leiomyoblastoma with comments on the light microscopic morphology Arch-Path vol 87, April 1969 P 404-410.
- 8- J Fabre, M. Sendrail-Pesque, H. Bouissouet J. Familiades Aspects anatomo-cliniques des tumeurs a cellules claires de l estomac. Arch. Anat. Path December 1964. P 255-262
- 9- R. Fontaine, G, Lang. G. Hiebel et E. Philippe a Propos d'un cas de Leiomyoblastome de L'estomac, Archives des maladies de l'appareil digestif et de la nutrition, Paris 53 1964 7-8 pp 785 a 792.
- 10- R. Guillet et J. Feroldi Un cas de tumeur myoide intra mural de estomac.
- 11- Raj K. Gupta, Mbbs, John P. Chandler, MD. Leiomyoblastoma of stomach. Annals of surgery april 1964 562-564.
- 12- Hernando salazar, MD. and Robert S. Totten, MD. Leiomyoblastoma of the stomach an ultrastructural study. Cancer January 1970 176-186.
- 13- Kaity yannopoulos, MD. and Arthur Purday Stout, MD. Primary solid tumors of the mesentery, Cancer July 1963 914-927
- 14- Kaity Yannopoulos, MD. and Arthur Purdy Stout, MD. Smooth muscle tumors in children Cancer September-October 1962 958-971.
- 15- John R. Kelsey, Jr., MD. Leiomyoblastoma of the stomach-presenting as acute intra-peritoneal hemorrhage. Gastroenterology vol 51 no. 4 1966 p 539-541.
- 16- James S. Wolf, MD, Richmond, Massive leiomyoblastoma of the stomach Arch Surg vol 96 Feb 1968 Page 284-288.

- 17- J.F. Martin, P. Bazin, J. Feroldi et F. Cabanne Tumeurs myoides intra murales de L'estomac considerations microscopique a propos de 6 cas.
- 18- M. Mignon y. le quintrec, F. Potet, A. Alaqui-belgiti et A. Lambling Paris Tumeurs myoides de l'estomac la presse medicale, 14 September 1968 76 No, 33 1628-1630.
- 19- Pedro-Lavin, MD. Steven I. Hajdu, MD. and Frank W. Foote, Jr., MD Gastric and extragastric leiomyoblastomas clinico pathologic study of 44 cases Cancer February 1972.vol 29 305-311.
- 20- Raymond Rachman, MD. David, R , Meranze, MD. Carl, S, Zibelman, MD., and Frances-coleto. MD. Malignant leiomyo blastoma. vol 49 No, 4 The American Journal of clinical Pathology 1968 P. 556-561.
- 21- J. Sautot, M. Tommasi et J.L Vauzelle. Tumeur myoide intra murale de l'estomac. Societe de chirurgie de lyon 4 Mars 1965 P 567-572.
- 22- Saul Kay, MD. Richmond, Virginia. Smooth muscle tumors of the stomach Surgery, Gynecology obstetrics. Oct 1964. P 842-846.
- 23- Steven L. Hajdu, MD. Robert A. Erlandson Ph D.and Michael A. Paglia, MD, New York. Light and Electron microscopic Studies of a gastric Leiomyoblastoma, Arch Path Vol 93- Jan 1972 Page 36-41.
- 24- Walter Smithwick MD. James Biesecker, MD. and Paul M. Leand, MD. Leicmyoblastoma behavior and prognosis. Cancer Nov 1969 Vol 24 Page 996-1003.